Использование диффузионно-взвешенных изображений в диагностике постлучевого миелита в процессе исследования всего тела на МР томографе Toshiba Excelart Vantage XGV Atlas

Мангушев А.Ю.
КИБЕРКЛИНИКА СПИЖЕНКА. КИЕВ

ВСТУПЛЕНИЕ.

В настоящее время отмечается неуклонно растущий уровень онкологической заболеваемости в целом с "омоложением" жертв рака и быстрым прогрессированием процесса. Сочетание оперативных вмешательств, химиотерапии и методов лучевой терапии дает человеку большие шансы на значительное увеличение продолжительности жизни или даже полное излечение. Технический прогресс дал нам УЗИ, КТ, МРТ, рентгенологические и радиоизотопные методы диагностики а так же разнообразные их сочетания (fusion). Однако мы очень часто опаздываем с диагнозом или, увлекаясь лучевыми методами диагностики, наносим нашим пациентам вред. Многим врачам (в том числе и лучевым диагностам) принцип ALARA (As Low As Reasonably Achievable- о дозе облучения) неизвестен или недостаточно активно используется в повседневной практике. К примеру, в США около 2% раковых заболеваний являются радиоиндуцированными (в том числе в результате диагностических процедур). Поэтому необходимы методы ранней или скрининговой диагностики с минимальными негативными влияниями на пациента.

В этом смысле очень перспективным является использование диффузионно-взвешенных изображений (DWI) всего тела. В настоящее время, DWI в комплексе с T1wi и T2wi или STIR применяются в онкологическом скрининге. Безусловно, как и все методы, DWI имеет ряд ограничений в разрешающей способности, интерпретации, в специфичности. Однако возможности метода постоянно растут. Использование высоких значений b-фактора, изменение его значений для уточнения характера диффузии, а также анализ показателей видимого коэффициента диффузии (ADC) дает возможность дифференцировать доброкачественные и злокачественные процессы. Кроме того, возможно определить именно ту область в самом процессе, которая представляет наибольший интерес для дальнейшего исследования. Диффузия также может использоваться в качестве метода контроля эффективности лечения или возникновения рецидивов не только в онкологии, но и при многих воспалительных процессах, что так же позволяет избежать лучевых нагрузок на пациента и применения контрастов.

В качестве примера предлагаем собственное наблюдение.

ДАННЫЕ ИССЛЕДОВАНИЯ.

Пациент Б., 20 лет. Прибыл на исследование в клинику в начале ноября с предварительным диагнозом: ЛГМ, склеронодуллярный вариант, IIB стадия, после комбинированного лечения 4-х курсов химиотерапии, лучевой терапии регионарных лимфатических узлов средней трети боковой поверхности шеи в сентябре 2008 года в очаговой дозе 50 Гр с правого заднебокового поля. После облучения отмечалась длительная локальная отечность, синюшность тканей в зоне облучения, их болезненность. В настоящий момент на указанных участках осталась гиперпигментация кожных покровов. До мая текущего года пациент жалоб не предъявлял, изменений со стороны показателей крови и данных физического обследования не наблюдалось. Признаков регионарной лимфаденопатии не выявлялось.

В мае после незначительного падения появились жалобы на боли в области крестца и копчика тянущего характера, к которым вскоре присоединилась стреляющая боль в правых конечностях. Затем аналогичная боль появилась в левой ноге и позже сменилась нарастающей восходящей слабостью в нижних, а затем и верхних конечностях в сочетании с расстройством мочеиспускания. В течение двух недель слабость сменилась нижней параплегией и парапарезом верхних конечностей (больше правой руки). Больному по месту жительства в августе была проведена комьютерная томография шеи, грудной и брюшной полостей, а так же магнитно-резонансная томография шейного отдела позвоночника с контрастным "усилением". Результаты компьютерной томографии - лимфаденопатия лимфоузлов шеи, средостения, брюшной полости. По данным магнитно-резонансной томографии было выявлено изменение МР - сигнала от структур шейного отдела спинного мозга с увеличением его объема, повышением МРС в T2wi и снижение в T1wi. После введения препарата гадолиния отмечается его накопление в спинном мозге на уровне С3-С4-С5 и в теле С5 позвонка, на основании чего сделан вывод в пользу рецидива лимфомы и постлучевой миелопатии.

При осмотре пациента периферические лимфоузлы не увеличены. Исследования крови, костного мозга не выявили данных в пользу рецидива. При исследовании ликвора выявлен незначительный лимфоцитоз без изменений со стороны других показателей. Данные исследования крови на вирусные инфекции отрицательные.

В связи с прогрессированием неврологической симптоматики пациенту была назначена гормонотерапия дексазоном, сосудистая и витаминотерапия.

На 6-7 день лечения отмечалось частичное восстановление функции тазовых органов, подвижности нижних конечностей, увеличение силы в руках до возможности проведения лечебной физкультуры.

В связи с предполагаемым гематологами рецидивом лимфомы пациенту проведено диффузионное исследование всего тела (whole body DWI) по протоколу онкологического скрининга, который включает: FE T1wi cor (TR=56, TE=4.0, FA 60 NAQ 1, time 1:45), STIR cor (FSE TR=4000, TE=40, TI=160, FA90/160 NAQ 2, time 3:00) и DWI (SE EPI TR=7200, TE=80, TI=150, FA 90/180 b=1000, NAQ 8, time 6:30) с последующим анализом полученных изображений изотропных DWI и

коэффициента диффузии (ADC). Выполнена MIP-реконструкция и цветное картирование. Учитывая неврологическую симптоматику, проведено сканирование спинного мозга в шейном отделе в FSE T2wi, FFE T1wi in/out phase в сагиттальной и аксиальной проекциях. Внутривенное "усиление" не проводилось.

На серии полученных МР - изображений признаков лимфаденопатии и изменения МР - сигнала от лимфоузлов тела по T1wi, STIR и DWI не выявлено. Очаговых образований и признаков очагового ограничения диффузии в паренхиматозных органах, костно-мышечной системе и внеорганно не выявлено. Диффузионные характеристики от внутренних органов, в области поясничного утолщения спинного мозга и testes соответствуют норме. На уровне S1-S3 определяется менингоцеле 50 x 30 x 25 мм, отделенное от дурального мешка тонкой мембраной на уровне L5-S1. Диффузия от содержимого менингоцеле соответствует показателям ликвора. Структуры крестца ремоделированы в соответствии с имеющимся менингоцеле. Conus medullaris, cauda equinae - без признаков split cord мальформаций.

В FSE Fsat T2wi, FFE T1wi in/out phase, STIR отмечаются склеротические постлучевые изменения в позвонках C2-C7 без признаков инфильтрации костного мозга, без видимых эпидуральных мягкотканых образований. Со стороны структур шейного отдела спинного мозга на фоне его увеличения в объеме начиная от задних отделов 4-го желудочка до уровня Th1 позвонкаотмечается гетерогенное повышение МР - сигнала в FSE Fsat T2wi (Рис 1) и снижение в FSE T1 wi.

Кроме того, в FSE Fsat T2wi интрамедуллярно, в задних отделах спинного мозга на уровне C3-C4 определяется зона

Рис 1. FSE Fsat T2wi (TR=6700, TE=105, FA 90/160, NAQ 2 time 3:00)

сигнала низкой интенсивности которая на аксиальных в срезах соответствует задним столбам белого вещества и оболочкам. В этой же зоне, на аксиальных срезах FFE T1wi in/out phase (Рис 2а, б) прослеживаются тяжистые структуры и видны участки облитерации заднего ликворного пространства.

На аксиальных изотропных DWI изображениях (не представлены), а также их MIP реконструкциях (Рис 3а, б), в этих же участках

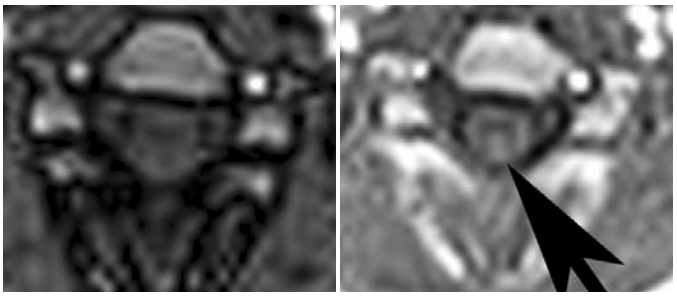

Рис 2 а, б. FE T1wi dual in/out phase (TR=167, TE=2,4/4,8 FA=70,time 0:36)

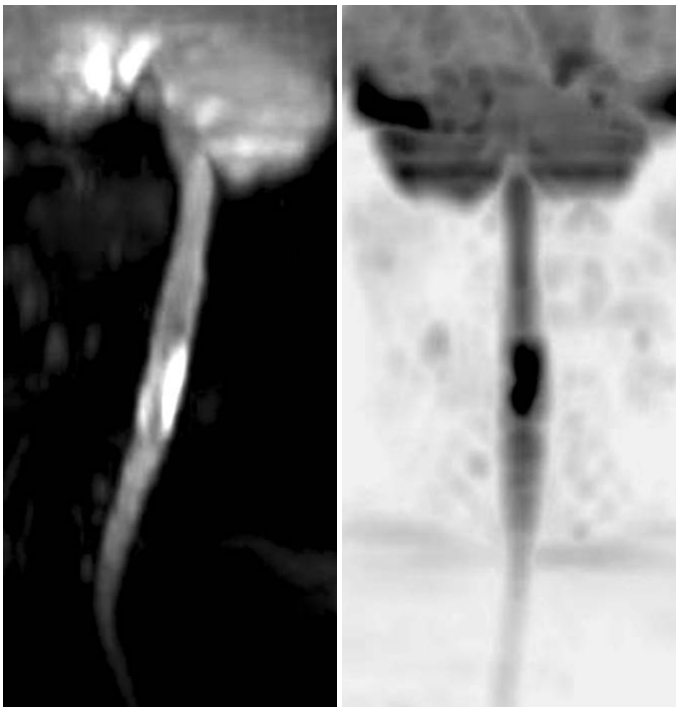

Рис 3(а, б) MIP-реконструкция диффузионно-взвешенных изображений (позитив-негатив).

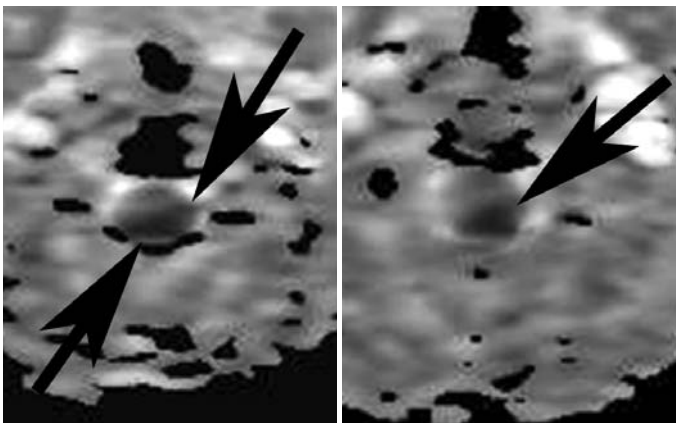

Рис 4а, б. Фрагменты ADC-вычисленных (из DWI) изображений. Объяснения в тексте.

белого вещества задних отделов спинного мозга определяется выраженное повышение сигнала с ограничением диффузии в ADC (Рис 4а, б), что предположительно может быть обусловлено цитотоксичеким отеком (ишемией) и (или) воспалительным процессом. Обращает внимание преобладание изменений сигнала по задней и частично правой поверхности спинного мозга. В изотропных DWI также прослеживается незначительно выраженная тонкая полоса гиперинтенсивности по передней поверхности этого же сегмента спинного мозга, который практически не определяется на ADC. Центральные отделы спинного мозга в свою очередь, на протяжении C1-C7 имеют неоднородно сниженный сигнал в DWI с облегчением диффузии в ADC.

Проведен анализ измеряемого коэффициента диффузии (ADC) в измененных участках белого вещества в шейном отделе спинного мозга. Показатели ADC в зоне изменений в белом веществе спинного мозга на уровне C3-C4 колеблются от 0,68 x 10-3 mm^2/s до 0,72x 10-3 mm^2/s при стандартной девиации Std.d. - 0,0001. К примеру, в поясничном утолщении ADC от спинного мозга 1,1 x 10-3 mm^2/s до 1,2 x 10-3 mm^2/s при Std.d. - 0,0003.

Одновременно центральные отделы спинного мозга на протяжении C1-C7 имеют коэффициент изотропной диффузии в ADC 1,15-1,17 x 10-3 mm^2/s (при Std.d. - 0,0003). Возможно, такие показатели ADC соответствуют вазогенному отеку, участкам облегчения диффузии за счет локальной гидромиелии и миеломаляци, и четко коррелируют с изменениями сигналов на FSE T2wi, FFE T1wi in/out phase. При этом невозможно исключить наличие эффекта "T2 просвечивания" (T2 shine-through) на ADC в связи с длительностью процесса.

После детального анализа отдельных изображений проведено

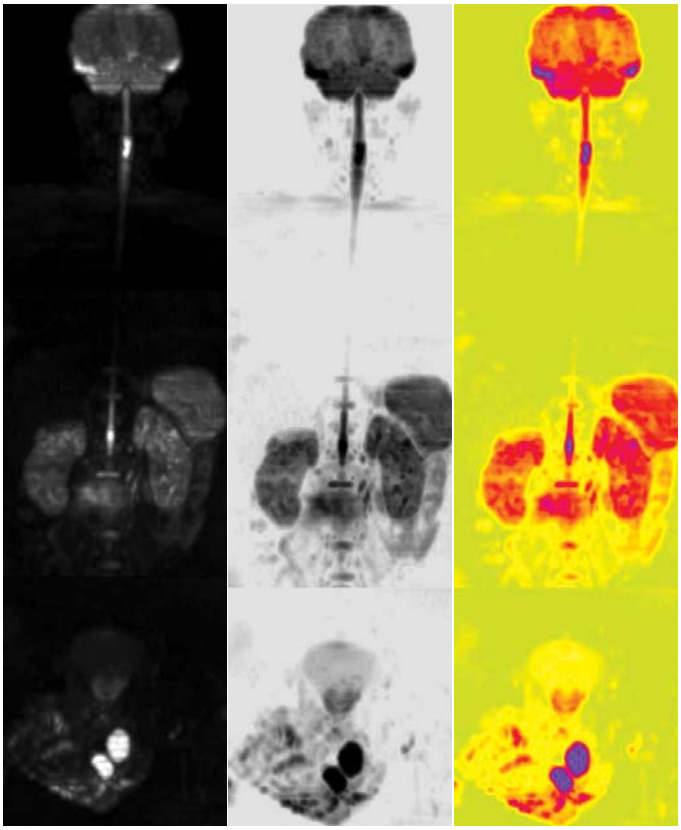

их "сшивание" в трехмерные реконтсрукции. Рис 5 а, б, в.

При сравнительном анализе с данными предыдущего МРТ, проведенного три месяца ранее отрицательной динамики по данным постконтрастных изображений не выявлено. При этом ретроспективно можно отметить, что контрастное вещество в зоне поражения фрагментарно распределяется в задних и преимущественно правых отделах белого вещества спинного мозга (со стороны поля облучения). Это соответствует данным диффузионно-взвешенных изображений полученных при нашем исследовании. Кроме того, размеры зоны контрастирования структур спинного мозга в предыдущем обследовании превышают выявленную зону ограничения диффузии, что с учетом отсутствия специфической терапии в период между двумя исследованиями помогает исключить наличие локального лимфомного процесса.

На основании перечисленных данных, а так же выраженной и быстрой положительной динамики процесса на фоне лечения было сделано заключение о поздней лучевой реакции (8 мес.) в виде постлучевой миелопатии и миелита, в сочетании с формированием интра - экстрамедуллярных глиозных структур в зоне облучения. Менингоцеле S1-S4. Данных за рецидив лимфомы на момент обследования не выявлено.

ПРАКТИЧЕСКИЕ ВЫВОДЫ.

*Настоящий клинический случай еще раз подтверждает уникальность сочетания в диффузионно-взвешенном изображении возможности как скрининга так и одновременно диагностического метода.

*С помощью диффузии всего тела был снят диагноз рецидива лимфомы.

*Установлены причины неврологической симптоматики.

*Подтверждена правильность тактики лечения пациента в настоящий момент.

*Исследование проведено без использования контрастного вещества, что уменьшило риски для пациента и снизило стоимость обследования вцелом.

ЗАКЛЮЧЕНИЕ.

Благодаря возможностям новейших технологий МР - системы EXCELART VANTAGE XGV ATLAS фирмы TOSHIBA MEDICAL SYSTEM CORPORATION наша клиника может предложить пациентам самое современное и безопасное обследование на высоком уровне.

Использованная литература

1. M.S. van der Knaap, J.Valk
Magnetic Resonance of Myelination and Myelin Disorders
Third Edition ISBN-10 3-540-22286-3 Springer Berlin Heidelberg New York
ISBN-13 978-3-540-22286-6 Springer Berlin Heidelberg New York
2. M. Filippi • N. De Stefano • V. Dousset
J.C. McGowan (Eds.)
MR Imaging in White Matter Diseasesof the Brain and Spinal Cord
ISBN 3-540-40230-6 Springer-Verlag Berlin Heidelberg New York
3. Edelman, Hesselinc, Zlatkin, Crues
Clinical Magnetic Resonance Imaging
Third edition ISSBN : 0-72160306-8 ELSEWIER, 2006
4. The post-irradiation lower motor neuron syndrome
Neuronopathy or radiculopathy. J. Bowen,1 R. Gregory,1-3 M. Squier2 and M. Donaghy1
Brain (1996), 119, 1429-1439
5. Radiation myelopathy in over-irradiated patients:
MR imaging findings
E. R. Alfonso1, M.A. De Gregorio1, P. Mateo2, R. Esco. 2, N. Basco. n2, F. Morales3, R. Bellosta2, P. Lo. pez2,
M. Gimeno4, M. Roca5, J.L. Villavieja1
Eur. Radiol. 7, 400-404 (1997) Springer-Verlag 1997
6. MRI of radiation myelitis: a report of a case treated with hyperbaric oxygen
F. Calabr.1, J.R. Jinkins2
Eur. Radiol. 10, 1079±1084 (2000) . Springer-Verlag 2000
7. Neck extensor muscle weakness (Dropped head syndrome)
following radiotherapy Sumita Bhatia, Robert C. Miller, Daniel L. Lachance
Radiol Oncol 2006; 40(1): 29-33.
8. MR imaging of late radiation therapy- and chemotherapy-induced injury: a pictorial essay.
Eur Radiol. DOI 10.1007/s00330-009-1449-8
9. Pretreatment evaluation of distant-site status
in patients with nasopharyngeal carcinoma:
accuracy of whole-body MRI at 3-Tesla
and FDG-PET-CT
Shu-Hang Ng,Sheng-Chieh Chan,Tzu-Chen Yen, Joseph Tung-Chieh, Chang Chun-Ta Liao, Sheung-Fat Ko
Hung-Ming Wang, Yau-Yau Wai, Jiun-Jie Wang, Min-Chi Chen
Eur Radiol (2009) 19: 2965-2976
DOI 10.1007/s00330-009-1504-5